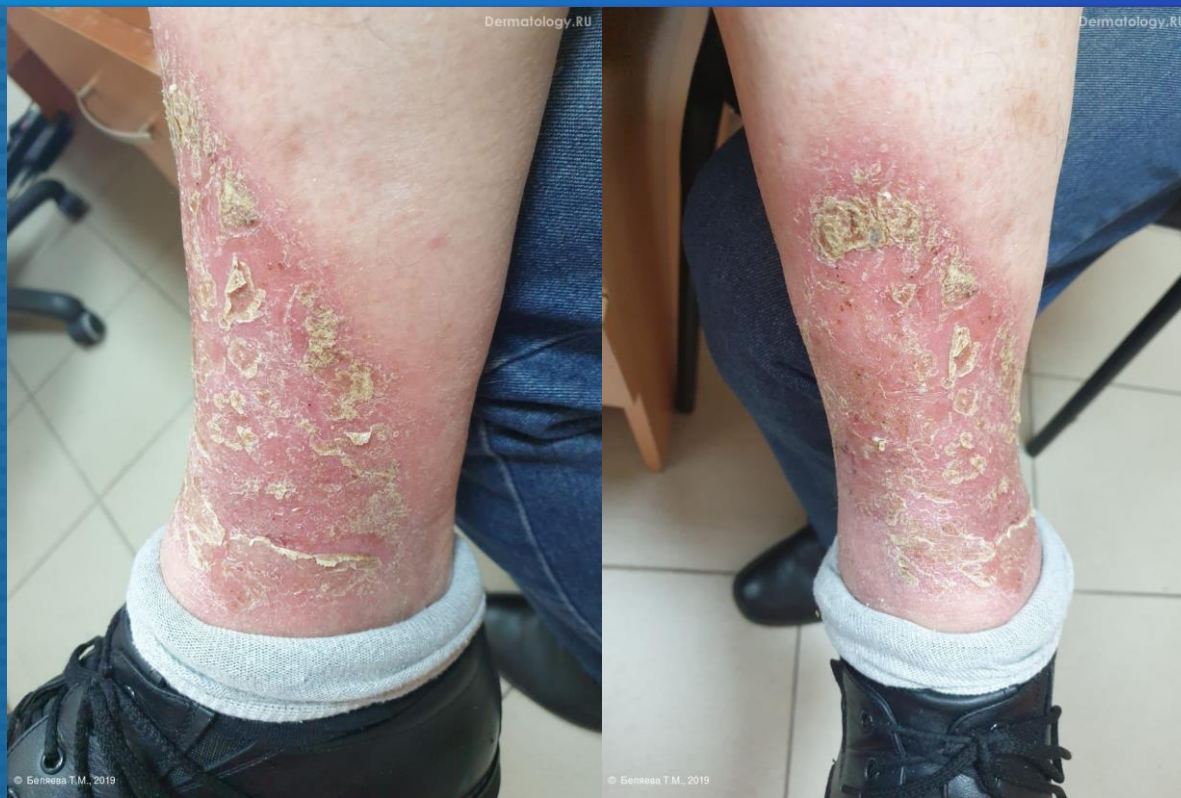

# ЗАДАЧА №9

ДЛЯ УЧАСТНИКОВ ОСЕННЕЙ ШКОЛЫ



ПАЦИЕНТ 74 ЛЕТ. БОЛЕН НЕСКОЛЬКО ЛЕТ. ТЕЧЕНИЕ ЗАБОЛЕВАНИЯ ХРОНИЧЕСКОЕ РЕЦИДИВИРУЮЩЕЕ.

НА КОЖЕ ПРАВОЙ ГОЛЕНИ НА ФОНЕ ЭРИТЕМЫ И ОТЕКА МОКНУТИЕ, ЭРОЗИИ, КОРКИ, ЧЕШУЙКИ, РАСЧЕСЫ. НА КОЖЕ ЛЕВОЙ СТОПЫ КОРИЧНЕВЫЕ ПЯТНА ГЕМОСИДЕРОЗА.

КЛИНИЧЕСКИЙ ДИАГНОЗ: ВАРИКОЗНАЯ ЭКЗЕМА.

МИКРОСКОПИЧЕСКОЕ ИССЛЕДОВАНИЕ НА ПАРАЗИТАРНЫЕ ГРИБКИ – НЕ ОБНАРУЖЕНО.  
ПОСЕВ НА ПАРАЗИТАРНЫЕ ГРИБКИ – *CANDIDA SPP.*


Вопрос 1.

**Зачем нужно включать декспантенол в состав наружной терапии у таких пациентов?**



Вопрос 2.

**Составьте план обследования для данного пациента**



Сохраните файл и пришлите его на [board@dermatology.ru](mailto:board@dermatology.ru)