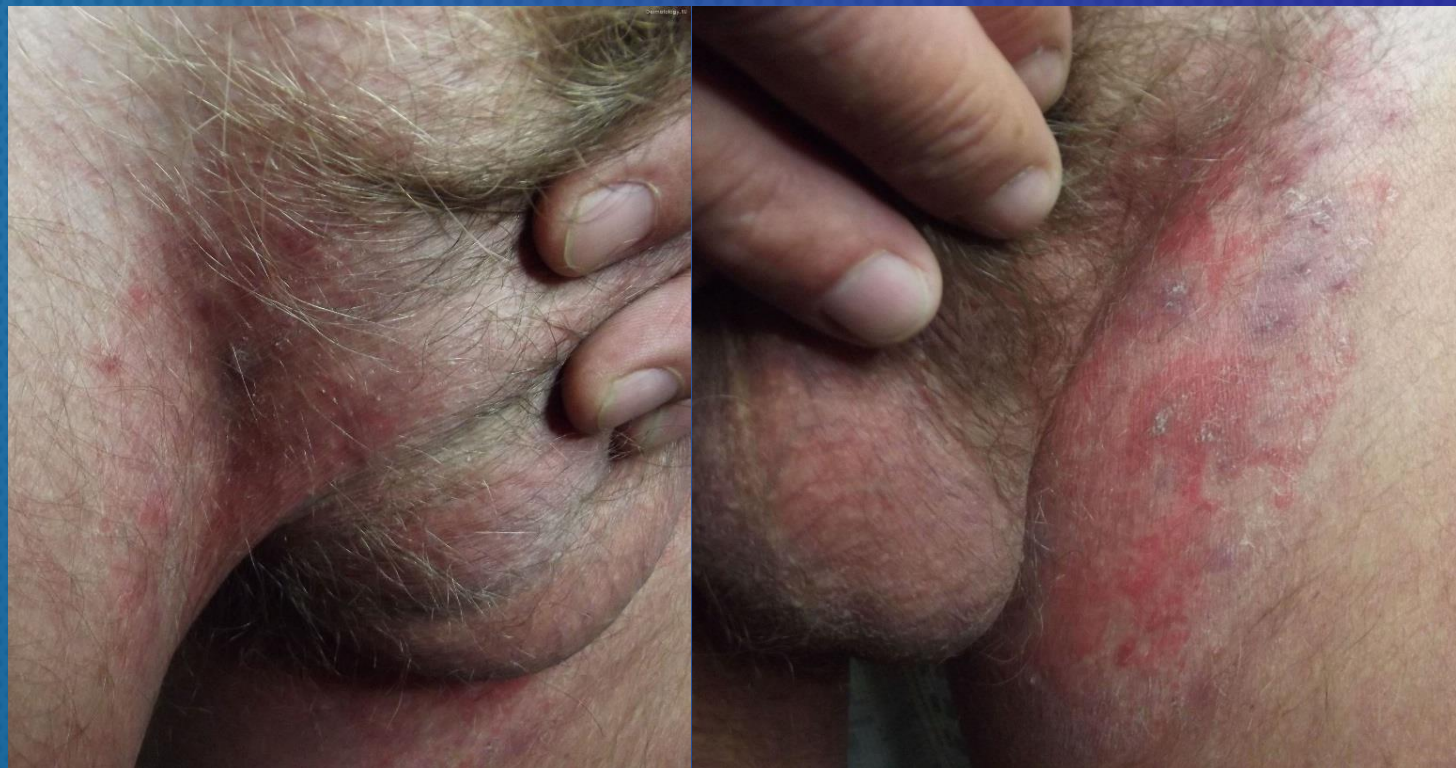

ЗАДАЧА №15

ДЛЯ УЧАСТНИКОВ ОСЕННЕЙ ШКОЛЫ



ПАЦИЕНТ 45 ЛЕТ. БОЛЕН 6 МЕС. УЧАСТКОВЫЙ ВРАЧ ПОРЕКОМЕНДОВАЛ КРЕМ «АКРИДЕРМ», КОТОРЫЙ ПАЦИЕНТ ПРИМЕНЯЛ 2 РАЗА В СУТКИ С ВРЕМЕННЫМ ПОЛОЖИТЕЛЬНЫМ ЭФФЕКТОМ.

ПРОЦЕСС ЛОКАЛИЗУЕТСЯ НА КОЖЕ ПАХОВЫХ СКЛАДОК И ПРЕДСТАВЛЕН СЛИВНЫМИ ПЯТНАМИ И ПЛОСКИМИ БЛЯШКАМИ ЯРКО-РОЗОВОГО ЦВЕТА С ШЕЛУШЕНИЕМ НА ПОВЕРХНОСТИ. ДАННЫХ О ПОРАЖЕНИИ НОГТЕЙ СТОП НЕ ПРЕДСТАВЛЕНО; Н/ПЛАСТИНКИ КИСТЕЙ НЕ ПОРАЖЕНЫ.

КЛИНИЧЕСКИЙ ДИАГНОЗ: НЕРАСПОЗНАННАЯ ПАХОВАЯ ДЕРМАТОФИТИЯ.

ДИФФЕРЕНЦИАЛЬНЫЙ ДИАГНОЗ ОТ АВТОРА: ЭРИТРАЗМА ПАХОВОЙ ОБЛАСТИ, ИНВЕРСНЫЙ ПСОРИАЗ.


Вопрос 1.

С какими нозологиями дифференциальный диагноз здесь принципиален (из-за отличий в программах лечения)?



Вопрос 2.

Составьте план обследования данного пациента



Сохраните файл и пришлите его на board@dermatology.ru