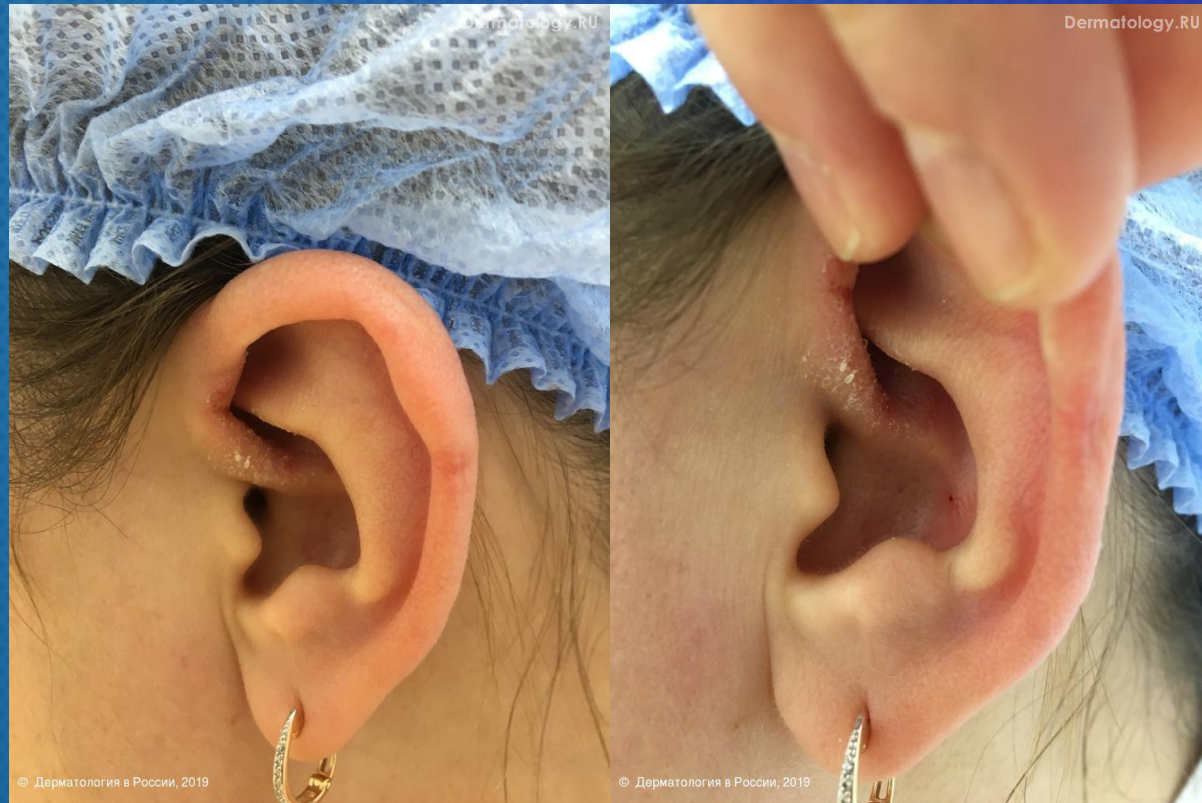

# ЗАДАЧА №14

ДЛЯ УЧАСТНИКОВ ОСЕННЕЙ ШКОЛЫ



ПАЦИЕНТКА 29 ЛЕТ. БОЛЬНА НЕСКОЛЬКО ЛЕТ.

НА КОЖЕ ЛЕВОЙ УШНОЙ РАКОВИНЫ – НА НОЖКЕ ЗАВИТКА НА ФОНЕ ГИПЕРЕМИИ ЕДИНИЧНЫЕ ГЕМОРРАГИЧЕСКИЕ КОРОЧКИ, МЕЛКО- ИЛИ СРЕДНЕПЛАСТИНЧАТОЕ ШЕЛУШЕНИЕ. НА КОЖЕ ВОЛОСИСТОЙ ЧАСТИ ГОЛОВЫ ДИФФУЗНОЕ МЕЛКОПЛАСТИНЧАТОЕ ШЕЛУШЕНИЕ.

КЛИНИЧЕСКИЙ ДИАГНОЗ. СЕБОРЕЙНЫЙ ДЕРМАТИТ


Вопрос 1.

**Почему кожный процесс в области ушной раковины следует дифференцировать от микоза?**



Вопрос 2.

**Предложите «водный режим» после получения клинического эффекта: как часто мыть голову с шампунем и каким?**



Сохраните файл и пришлите его на [board@dermatology.ru](mailto:board@dermatology.ru)